

# Asthénie

- ne pas banaliser cette plainte qui peut toujours être l'indice d'une maladie organique sous-jacente
- rechercher en particulier l'existence de manifestations générales associées telles que perte de poids, température, anorexie
- interrogatoire orienté relatif aux différentes entités habituellement associées à de la fatigue

# Causes d'asthénie organique

- a. Hypoxémiques (pneumopathies chroniques, défaillance cardiaque, hypotension artérielle, anémie)
- b. Métaboliques (hypokaliémie, hyponatrémie, hypercalcémie)
- c. Endocrinologiques (hypothyroïdie, Addison, diabète,...)
- d. Carencielles (vitamines, fer)
- e. Infectieuses (toute infection aiguë ou chronique, hépatite virale, mononucléose)
- f. Inflammatoires (vasculite, maladie granulomateuse)
- g. Néoplasiques (néoplasies généralisées...)
- h. Hématologiques (anémies, hémopathies...)
- i. Médicamenteuses ( $\beta$  bloquants, hypotenseurs, chimiothérapie)

- Suspecter une origine psychologique dépressive à une fatigue
  - lorsque ne survient pas à l'effort mais plutôt le matin
  - l'état s'améliore dans la soirée
  - la fatigue est absente à certains moments de la journée, certains jours de la semaine, pendant les vacances
  - contraste avec :
    - un état générale satisfaisant
    - un examen clinique rassurant
    - une expression de la plainte sans rapport avec l'apparence non inquiétante du sujet

- Origine psychologique à l'asthénie
  - Importance des manifestations associées pour juger d'une origine psychologique
    - Insomnie
    - Perte de la libido
    - Trouble de concentration
    - Troubles de mémoire
    - Manque d'élan vital
    - Absence d'altération de l'état général,...
  - Association de manifestations de névrose d'angoisse fréquemment rencontrée

# Gros ventre et masses abdominales

# En cas de gros ventre, penser à

- Obésité abdominale
- Grossesse
- Événtration, hernie
- Masse abdominale
- Organomégalie :
  - Hépatomégalie
  - Splénomégalie
  - Globe vésical
- Ascite
- Ballonnement :
  - Iléus
  - Occlusion
  - Météorisme

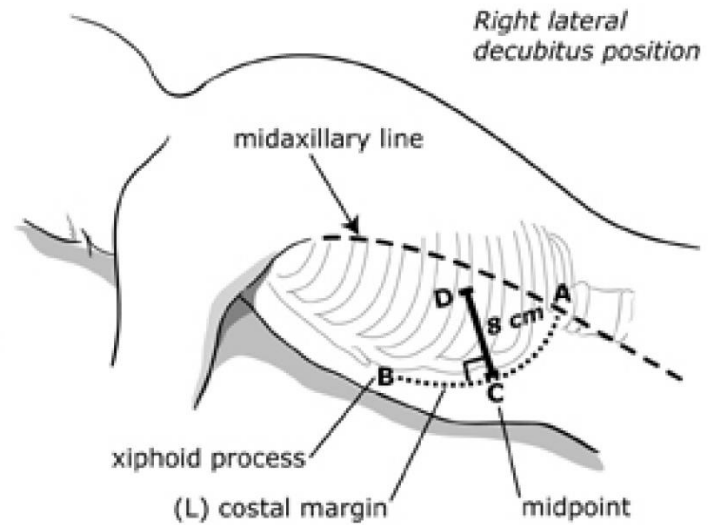
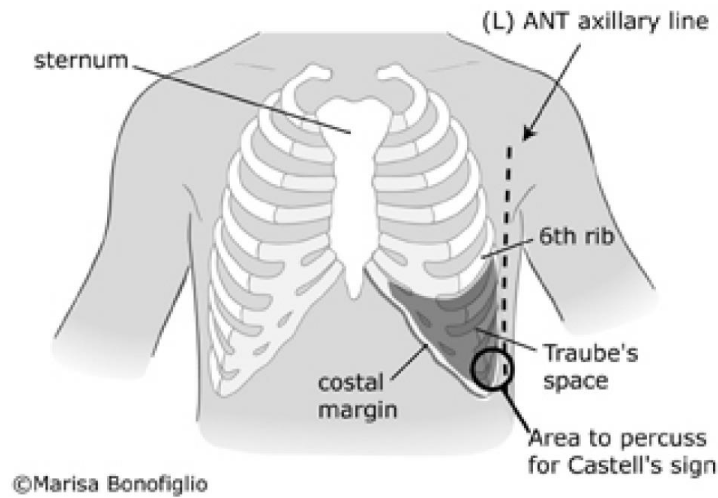
# Splénomégalie

# Rappel sémiologique

- palpation légère (danger de rupture en cas de mononucléose) en décubitus dorsal et en décubitus latéral droit (plus précis).
- masse superficielle, mobile à la respiration, dont l'extension se fait vers le bas et vers la ligne médiane.
- Noter le volume, la consistance, la sensibilité



# Repères



# Technique 1 :

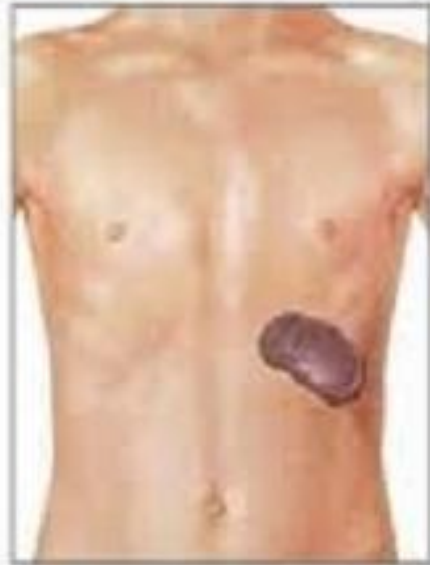## patient en décubitus dorsal

- examinateur à droite du malade couché à plat sur le dos
- palpation de la main droite mise à plat au niveau de l'hypocondre gauche de façon à percevoir le bord inférieur de la rate
- Commencer suffisamment bas pour ne pas manquer le bord en cas d'élargissement important de l'organe

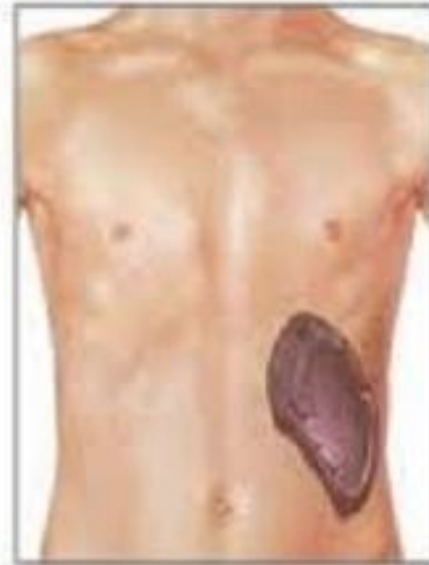# Technique 2 :

## patient en décubitus latéral droit

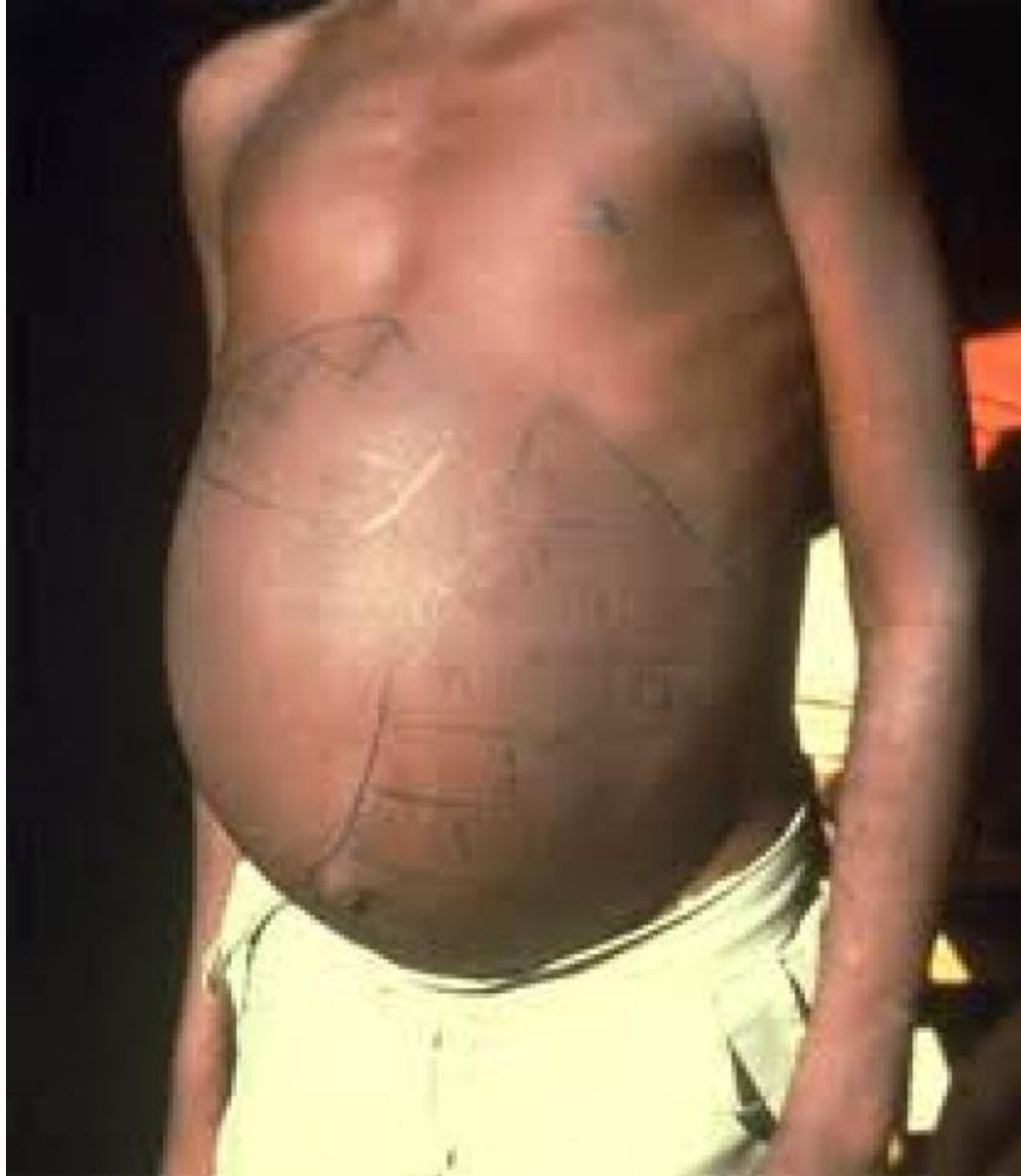- les cuisses repliées sur l'abdomen, le bras gauche étendu au-dessus de lui
- examinateur placé à gauche du patient
- les 2 mains de l'examineur sont placées sous le rebord costal gauche et remontent pour accrocher le bord de la rate
- patient respire profondément pour rendre la rate palpable



Rate normale



Splénomégalie



# Causes fréquentes de splénomégalie

## Très grosse splénomégalie (sous l'ombilic)

- Syndromes myéloprolifératifs, leucémie lymphoïde chronique, lymphomes
- Hypertension portale, cirrhose

## Splénomégalie moyenne

- Hypertension portale, cirrhose
- Lymphomes, leucémies chroniques, anémies hémolytiques

## Petite splénomégalie

- Infections aiguës (mononucléose)

# Rechercher

- Fièvre ?
- Ascite ?
- Adénopathies périphériques ou profondes?
- Ictère ?
- Anomalies cutanéomuqueuses?
- Anomalies de la formule sanguine ?

# Splénomégalie fébrile

- Infections :
  - Bactériémie, endocardite
  - Paludisme
  - Fièvre typhoïde, brucellose
  - Infection virale : mononucléose, CMV
  - Tuberculose (rare)
  - Kala-Azar (rare)
- Hémopathies malignes : leucémies, lymphomes
- Syndrome d'activation macrophagique



# Syndrome d'activation macrophagique

Cinq au moins parmi les huit critères suivants

1. fièvre ( $> 7$  jours)
2. splénomégalie
3. bicytopenie : Hb  $< 9$  g/dl ; plaq  $< 100.000/mm^3$  ; PN  $< 1100/mm^3$
4. hypertriglycéréémie et/ou hypofibrinogénéémie ( $< 150$  mg/dl)
5. hémophagocytose
6. taux bas ou nul de cellules NK
7. hyperferritinémie ( $> 500$   $\mu$ g/l)
8. taux élevé de CD-25 solubles ( $> 2400$  UI/ml)

# Splénomégalie avec ascite

- Pathologie hépatique avec hypertension portale

# Splénomégalie avec polyadénopathies

- Hémopathies malignes
- Infection virale
- Sarcoidose
- Syphilis secondaire

# Splénomégalie avec ictère

- Hépatopathie
- Hémolyse

# Splénomégalie avec anomalies cutanéomuqueuses

- vespertilio, vascularite cutanée : lupus érythémateux disséminé ?
- papules urticariennes et pigmentées : mastocytose ?
- éruption des paumes et des plantes : syphilis secondaire ?
- angines à fausse membrane : mononucléose infectieuse ?
- purpura ou lésions infiltrées : hémopathie ?

# Splénomégalie avec anomalies de la formule sanguine

- Hyperleucocytose avec myélémie, érythromyélemie, polyglobulie, thrombocytose : syndrome myéloprolifératif ?
- Blastes circulants : leucémie aiguë ?
- Hyperlymphocytose : leucémie lymphoïde chronique ?
- Lymphocytes anormaux circulants : hémopathie lymphoïde ?
- Tricholeucocytes : leucémie à tricholeucocytes ?
- Grands lymphocytes activés : syndrome mononucléosique des infections virales ?
- Anémie régénérative : hémolyse ?
- Hyperéosinophilie : infection parasitaire ?
- Hyperleucocytose à polynucléaires neutrophiles : infection bactérienne.

**Toute augmentation du volume de la rate entraîne un hypersplénisme responsable d'une pancytopénie modérée.**

Tableau 2 : Diagnostic différentiel des hyperleucocytoses (reproduction avec autorisation de l'éditeur<sup>1</sup>).

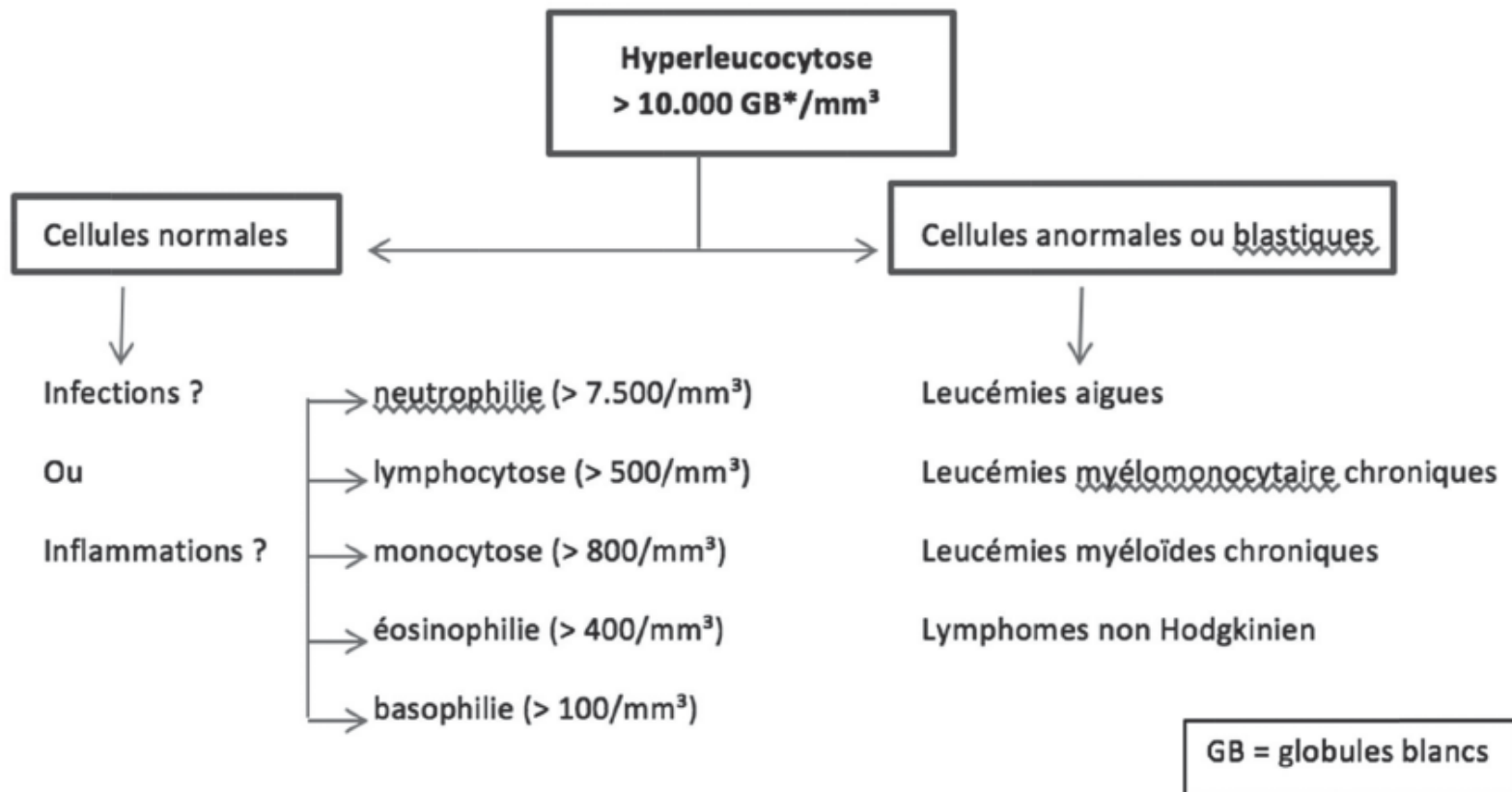
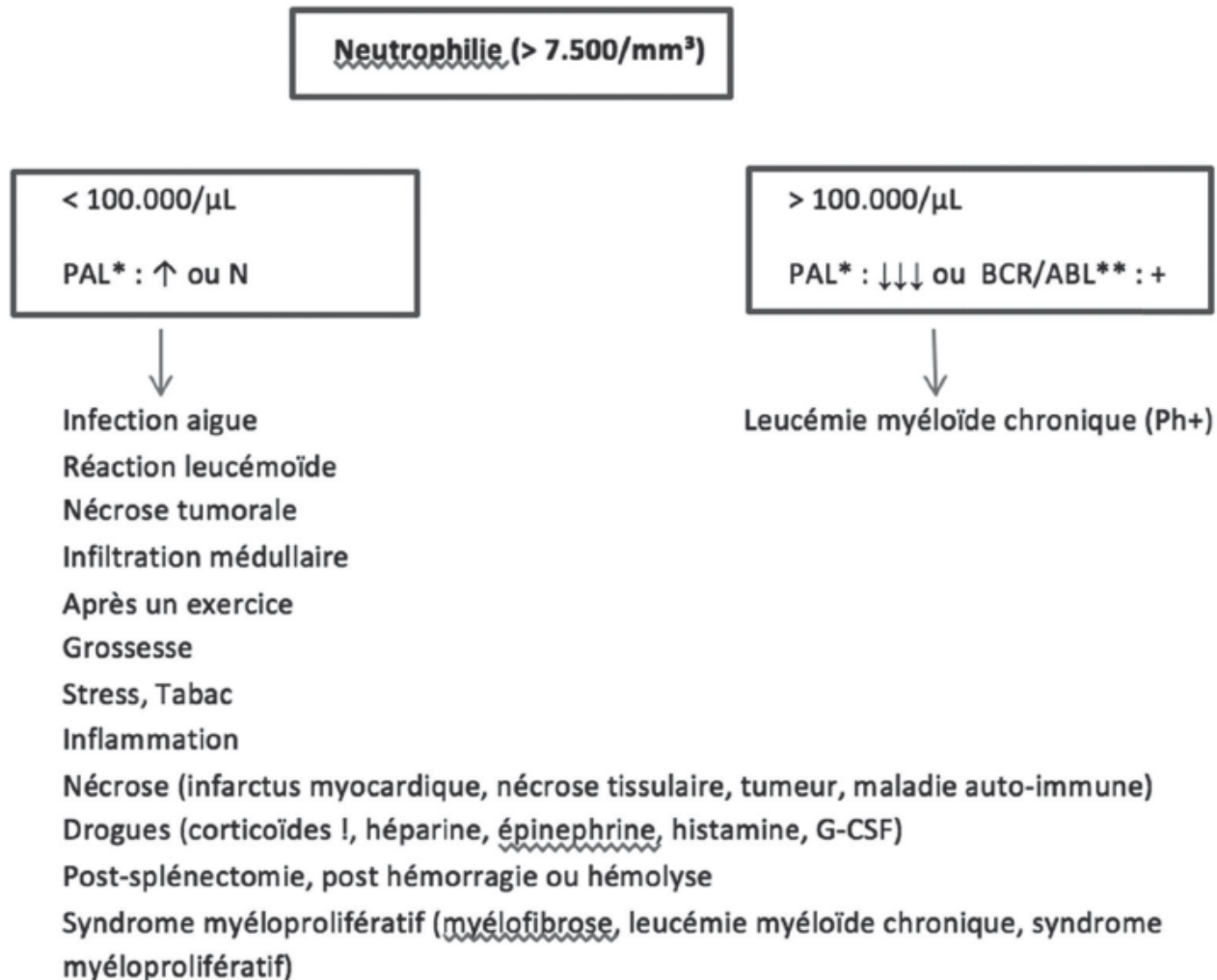


Tableau 4 : Diagnostic différentiel des neutrophilies (reproduction avec autorisation de l'éditeur<sup>1</sup>).



\*PAL : phosphatase alcaline leucocytaire

\*\*BCR/ABL : transcrite de fusion du chromosome de Philadelphie (Ph+)



TABLE 2.—*Hematologic Diseases Associated With Splenomegaly and Massive Splenomegaly \**

Diseases	Total Splenomegaly, %		Subtotal With Massive Splenomegaly, %		% of Each Disease†
	1913 to 1936 (n = 214)	1937 to 1962 (n = 956)	1913 to 1936 (n = 81)	1937-1962) (n = 284)	
Lymphoma . . . . .	.24	4	23	5	37
CML . . . . .	.21	18	42	35	61
ALL/AML . . . . .	.16‡	36	10	20	17
Hemolytic anemia . . . . .	.13	11	14	7	23
Pernicious anemia . . . . .	.13	0.4	1	0	3
CLL . . . . .	.7	18	6	18	34
Polycythemia vera . . . . .	.4	9	2	7	23
Myelofibrosis . . . . .	.0	3	0	8	78
Other . . . . .	.2	0.4	0	0	0
Total . . . . .	.100	100	100	100	31

ALL = acute lymphoblastic leukemia, AML = acute myeloblastic leukemia, CLL = chronic lymphocytic leukemia, CML = chronic myelocytic leukemia

\*Data are derived from patients from the earlier series (1913 to 1936) and the later series (1937 to 1962) at the University of California, San Francisco, School of Medicine. Other includes 4 patients with aplastic anemia, 3 with idiopathic thrombocytopenic purpura, and 1 with multiple myeloma.

†% of each disease indicates massive splenomegaly as a percentage of the total number of patients with splenomegaly.

‡Acute leukemia often was not differentiated in the earlier series.

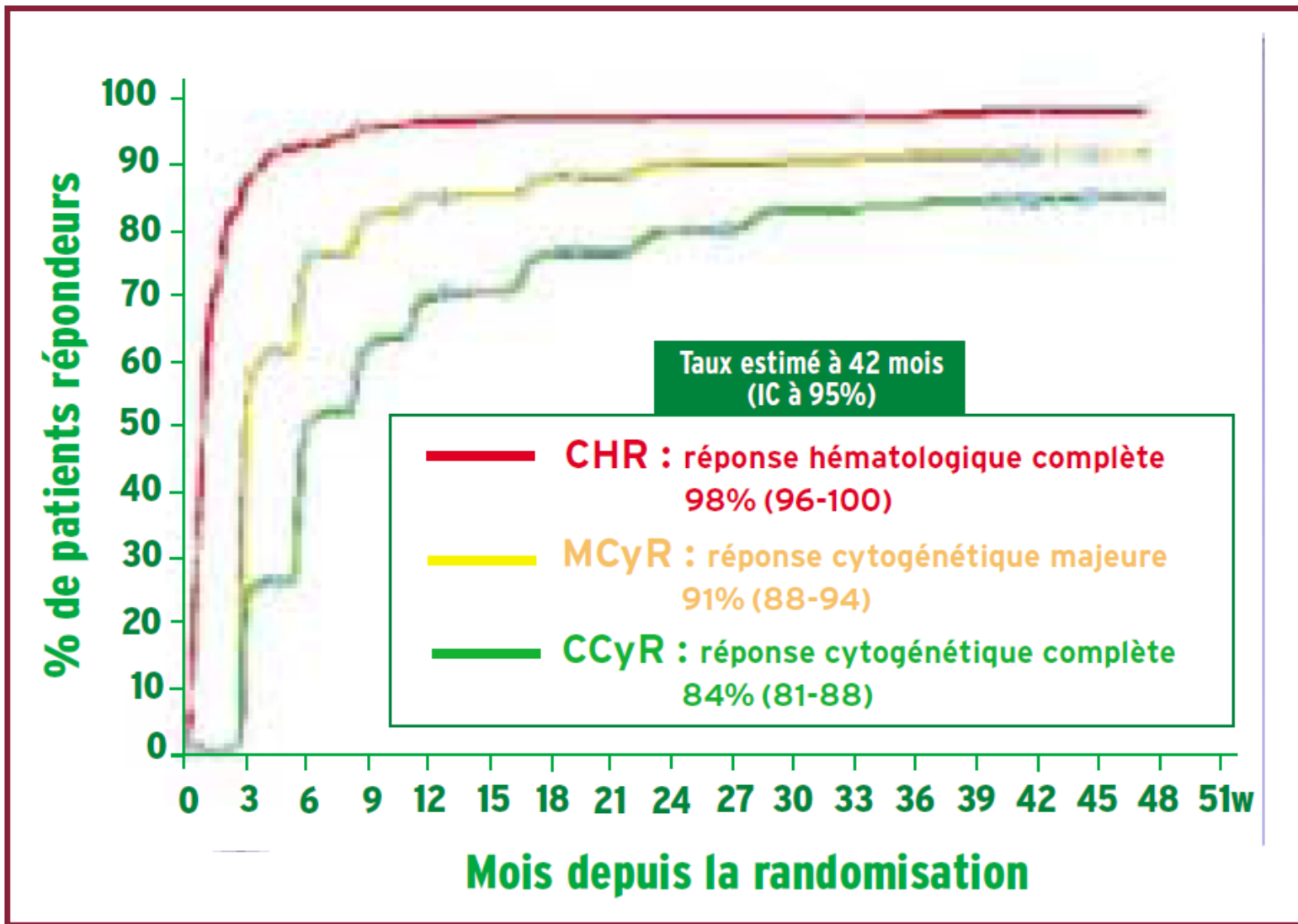
## Anomalies oncogénétiques les plus fréquemment rencontrées dans les syndromes myéloprolifératifs

Pathologie	Lignée atteinte	Anomalie génétique récurrente
Leucémie myéloïde chronique	Neutrophile	t(9;22), <i>BCR-ABL1</i> (constant)
Polyglobulie de Vaquez	Érythrocytaire	Mutation <i>JAK2V617F</i> ou de l'exon 12 de <i>JAK2</i> (> 95 %)
Thrombocytémie essentielle	Mégacaryocytaire	Mutation <i>JAK2V617F</i> , de <i>CALR</i> ou de <i>MPL</i>
Myélofibrose primitive	Association fibrose et hyperproduction myéloïde	Mutation <i>JAK2V617F</i> , de <i>CALR</i> ou de <i>MPL</i>

# Phases évolutives de la leucémie myéloïde chronique

	PHASE CHRONIQUE	PHASE ACCÉLÉRÉE (MD ANDERSON)	PHASE BLASTIQUE (OMS)
■ <b>Myélogramme</b> <b>Blastes</b>	$\leq 5 \%$	$> 5 \% - < 20 \%$	$\geq 20 \%$ ou atteinte blastique extramédullaire
■ <b>Hémogramme</b> <b>Blastes + promyélocytes</b>	$< 30 \%$	$\geq 30 \%$	
<b>Plaquettes</b>	$> 100 \text{ G/L}$	$\leq 100 \text{ G/L}^*$	
<b>Basophiles</b>	$< 20 \%$	$\geq 20 \%$	
■ <b>Cytogénétique</b>		évolution clonale	

**Tableau 1** \* Non liée à la thérapeutique.



**Figure** Cinétique de la réponse hématologique et cytogénétique chez les patients traités par imatinib en première intention, après 42 mois de suivi (étude IRIS).

carentiel  
quelques

## Causes des splénomégalies

### Maladies infectieuses

- bactériennes : septicémies bactériennes à pyogènes, endocardites infectieuses, fièvre typhoïde, brucellose, tuberculose des organes hématopoïétiques, rickettsioses, syphilis secondaire, abcès à pyogènes
- virales : mononucléose infectieuse, hépatites virales, infection à VIH, infection à CMV, rubéole
- parasitaires : paludisme, leishmaniose viscérale (kala-azar), bilharziose invasive, kyste hydatique, toxoplasmose, larva migrans, distomatose
- mycoses systémiques : candidoses hépatospléniques

### Hémopathies

- malignes

- leucémies aiguës myéloblastiques et lymphoblastiques
- maladie de Hodgkin et lymphomes non hodgkiniens
- syndromes myéloprolifératifs (Vaquez, leucémie myéloïde chronique, myélofibrose primitive, thrombocytémie essentielle)
- leucémie myélo-monocytaire chronique
- hémopathies lymphoïdes chroniques : leucémie lymphoïde chronique, leucémie à tricholeucocytes, maladie de Waldenström
- bénignes
- toutes les hémolyses chroniques

### Hypertensions portales

- blocs intra-hépatiques
- cirrhose (éthyliques, post-hépatites, cirrhose biliaire primitive)

- granulomatoses (sarcoïdose, etc.)
- bilharziose hépatosplénique
- maladie de Wilson
- maladie veino-occlusive
- fibrose hépatique congénitale
- blocs sus-hépatiques
- thrombose des veines sus-hépatiques (syndrome de Budd-Chiari)
- insuffisance cardiaque droite

- blocs infra-hépatiques
- thrombose portale
- compression tumorale

### Maladies inflammatoires systémiques

- lupus érythémateux disséminé
- polyarthrite rhumatoïde (avec neutropénie, réalisant le syndrome de Felty)

- sarcoïdose
- maladie de Still
- maladie périodique

### Maladies de surcharge

- dyslipoiïdoses : maladie de Gaucher, maladie de Niemann-Pick, syndrome des histiocytes bleu de mer
- histiocytoses X, amylose, hémochromatose

### Tumeurs solides

- bénines
- kyste épidermoïde
- lymphangiome kystique ou non
- hémangiome kystique ou non
- malignes
- secondaires (métastases spléniques qui sont rares)
- primitives (angiosarcome, fibrosarcome)

# Hépatomégalie

# Rappel sémiologique

- Palper avec (la paume et) le bout des doigts posés à plat sur le ventre, en demandant au patient de respirer, la bouche ouverte
- Le bord du foie vient buter contre les doigts
- Noter (en cm) la mesure du foie à partir de l'appendice xyphoïde sur la ligne médiane et à partir du gril costal sur la ligne médio-claviculaire
- Chercher le reflux hépato-jugulaire et le signe de Murphy
- La percussion sera réalisée sur la ligne médio-claviculaire
- Particulièrement importante pour déterminer le bord supérieur du foie
- On percute au niveau thoracique de haut en bas en évitant de percuter trop fort
- Le bord supérieur du foie coïncidera avec l'apparition d'une matité d'habitude située à hauteur du mamelon
- Le bord inférieur du foie en percutant l'abdomen à partir du niveau de l'ombilic le long de la ligne médio-claviculaire. On comparera le niveau de l'apparition de la matité avec celui obtenu par la palpation

## Signes à la loupe



## Signes d'hépatomégalie chez les adultes

Ne pas trop compter sur l'examen  
physique

---



● Quand on recherche une hépatomégalie chez un adulte, la perception du bord inférieur du foie par palpation abdominale contribue faiblement à retenir une hépatomégalie (RV+ d'environ 2).

● L'absence de perception du bord inférieur du foie contribue faiblement à écarter une hépatomégalie (RV- d'environ 0,4).

● La percussion semble peu fiable pour estimer les dimensions du foie. Les résultats de cette estimation sont peu concordants entre praticiens.

# Rechercher

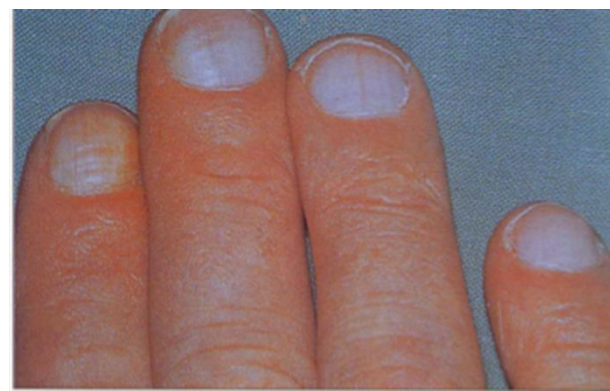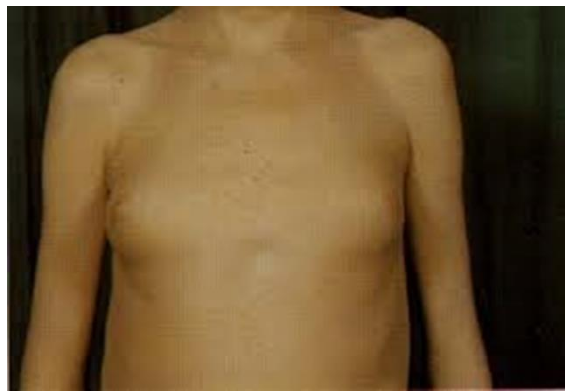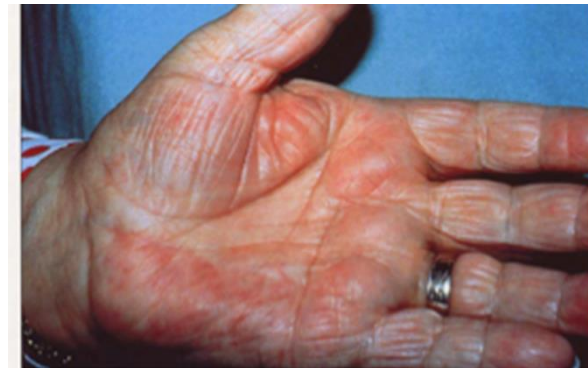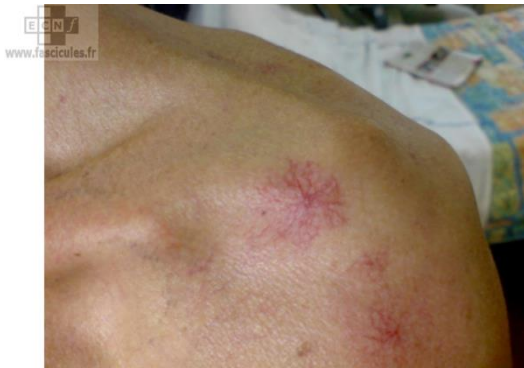- Souple ? Ferme ? Dure ?
- Sensible ? Dououreuse ?
- Homogène ? Hétérogène ? Nodulaire?
- Rechercher signes d'hépatopathies

# Signes d'hépatopathie sous-jacente

- Ascite
- Encéphalopathie hépatique
- Ictère
- Angiomes stellaires
- Érythème palmaire
- Gynécomastie
- Splénomégalie, circulation veineuse collatérale (HT portale)

# En cas d'hépatopathie préexistante

- Cirrhose
- Carcinome hépatocellulaire



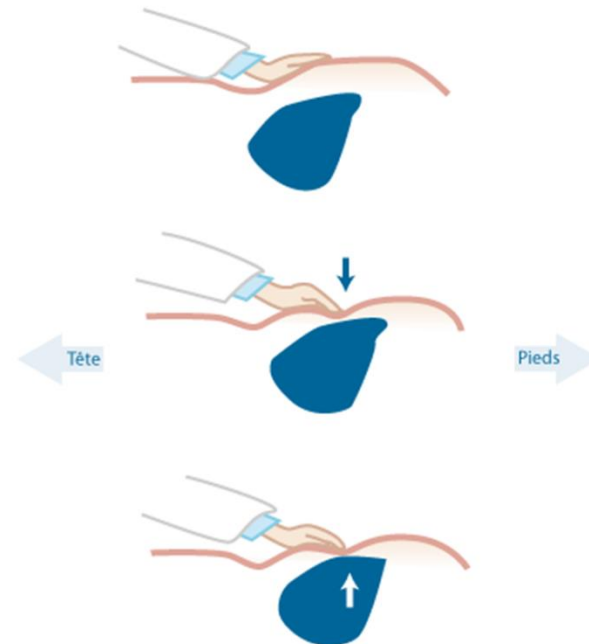
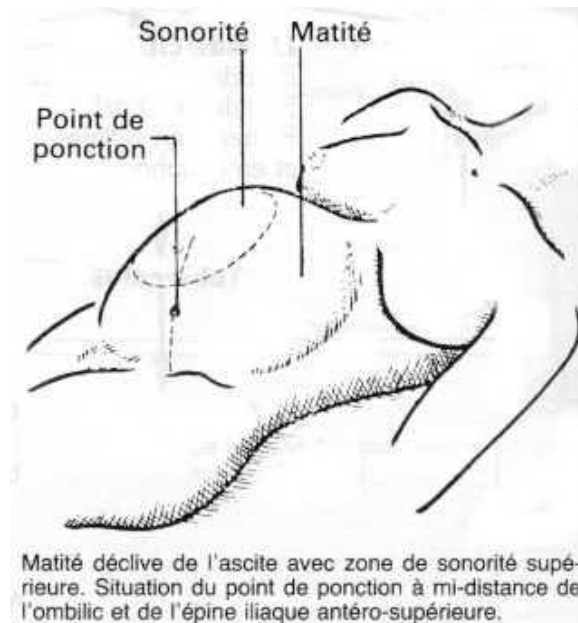# En l'absence d'hépatopathie préexistante

- Stase (HM homogène et douloureuse) :
  - Insuffisance cardiaque droite
  - Syndrome de Budd-Chiari
  - Maladie veino-occlusive
  - Hépatite
- HM homogène et non douloureuse:
  - Cholestase extrahépatique prolongée
  - Surcharge : stéatose, amylose, maladie de Gaucher, hémochromatose, maladie de Wilson
  - Hémopathies
- HM hétérogène
  - Tumeurs malignes : métastases, hépatocarcinomes, cholangiocarcinomes
  - Tumeurs bénignes : kystes, abcès, hémangiomes géants, kystes hydatiques

# Ascite

# Rappel sémiologique

- Matité déclive mobile des flancs
- Signe du flot
- Signe du glaçon



## Rapports de vraisemblance des informations recueillies par l'entretien et l'examen physique, à la recherche d'une ascite (1)

Symptômes ou caractéristiques des patients	Nbre d'études	Nbre de patients	RV+ (IC95)	RV- (IC95)
Augmentation récente du périmètre abdominal (rapportée par les patients)	1	64	4,1 (2,3 à 7,4)	0,17 (0,05 à 0,62)
Prise de poids récente	1	64	3,2 (1,7 à 6,2)	0,42 (0,20 à 0,87)
Apparition d'œdème malléolaire (rapportée par les patients)	1	64	2,8 (1,8 à 4,3)	0,1 (0,01 à 0,67)
Antécédent d'hépatite	1	64	3,2 (NR)	0,80 (NR)
Antécédent de cancer	1	64	0,91 (NR)	1,00 (NR)
Alcoolisation chronique importante	1	64	1,4 (NR)	0,69 (NR)
Antécédent d'insuffisance cardiaque	1	64	2,0 (NR)	0,73 (NR)



Signes d'examen physique	Nbre d'études	Nbre de patients	RV+ (IC95)	RV- (IC95)
Bombement des flancs	4	372	1,8 (1,4 à 2,5)	0,48 (0,28 à 0,83)
Matité des flancs (percussion)	3	192	1,7 (1,0 à 2,7)	0,44 (0,20 à 1,00)
Variation de la matité abdominale par pesanteur (matité déclive)	4	372	2,1 (1,6 à 2,9)	0,4 (0,21 à 0,78)
Sensation de flot abdominal	4	372	5,3 (2,9 à 9,5)	0,57 (0,38 à 0,85)
Œdème des membres inférieurs	1	63	3,8 (2,2 à 6,8)	0,17 (0,05 à 0,50)
Percussion auscultatoire (patient à quatre pattes)	3	172	1,3 (0,93 à 2,0)	0,79 (0,59 à 1,1)
Percussion auscultatoire (patient assis ou debout)	1	66	1,3 (0,85 à 2,0)	0,71 (0,39 à 1,3)

# Rechercher

- signes de cirrhose ?
- signes d'anasarque ?
- signes d'insuffisance cardiaque droite ?
- signes de maladie péritonéale ?
- signes généraux ? Tuberculose!
- signes pancréatiques ?

**S'aider de la ponction d'ascite : aspect,  
transsudat vs exsudat**

# Analyse du liquide d'ascite

**Cytologie** : seuils de numération :

- leucocytes  $< 500/\text{mm}^3$  dont  $< 250$  neutrophiles par  $\text{mm}^3$
- leucocytes  $> 1\,000/\text{mm}^3$  avec au moins 70 % de lymphocytes : ascite lymphocytaire
- globules rouges  $< 1\,000$  hématies par  $\text{mm}^3$

**Bactériologie** :

- examen direct avec coloration de Gram et culture sur milieux standard
- coloration de Ziehl-Neelsen et les cultures sur milieu de Löwenstein-Jensen (ascite lymphocytaire ou suspicion tuberculose)

**Biochimie** :

- dosage des protéines, donnée fondamentale pour l'orientation diagnostique
  - $> 30\text{ g/L}$  : exsudat ;
  - $< 30\text{ g/L}$  : transsudat.

NB . le seuil peut varier selon les auteurs entre 20 et 30 g/L

- dosage de lipase ou d'amylase (des taux 5 fois supérieurs aux taux sériques sont en faveur d'une origine pancréatique) ;
- lipides : ascite chyleuse définie par un taux de lipides  $> 1\text{ g/L}$  dont plus de 75 % de triglycérides

# Sur hypertension portale

- Cirrhose (rechercher facteurs déclenchants)
- Hépatite grave
- Budd-Chiari
- Maladie veino-occlusive.

# Ascite péritonéale

- Carcinomatose péritonéale
- Tuberculose
- Mésothéliome péritonéal

# Ascite ovarienne

- Cancer de l'ovaire
- Syndrome de Demons-Meigs
- Hyperstimulation ovarienne grave

# Ascite pancréatique

- Au cours des pancréatites aiguës ou chroniques
- Par rupture de faux kystes, nécrose pancréatique ou rupture du canal de Wirsung

# Ascite chyleuse

- Altération du drainage du canal thoracique par adénopathies néoplasiques, atteinte tumorale du mésentère, thrombose de la veine sous-clavière.
- Traumatiques
- Par augmentation de production lymphatique sur cirrhose, insuffisance cardiaque droite avec augmentation de la pression cave, fibrose pulmonaire avec obstruction du canal thoracique, syndrome de Budd-Chiari.



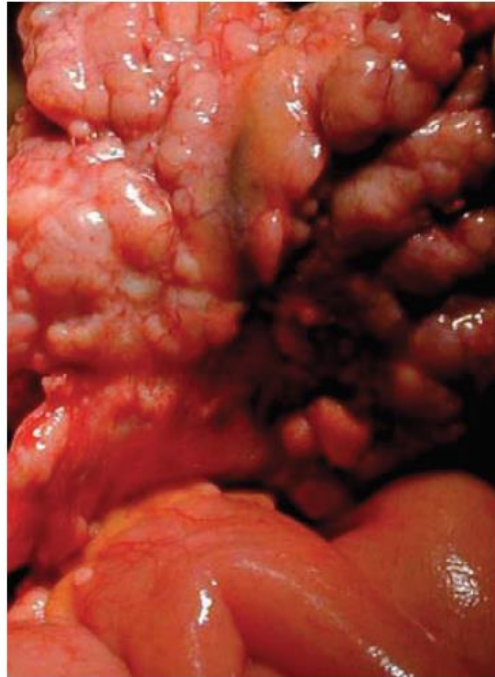
# Ascite de l'insuffisance cardiaque droite

Au cours d'une poussée de décompensation  
cardiaque

# Causes rares

- maladie gélatineuse du péritoine (pseudomyxome péritonéal)
- hypoprotidémie majeure
- myxoedème thyroïdien
- maladie périodique
- vascularites
- gastroentérite à éosinophiles
- maladie de Whipple
- sarcoïdose

# Carcinomatose péritonéale



**Figure** Anses grêles : nodules de carcinose péritonéale sur le grand épiploon, dans le cadre d'un mésothélium malin.

# Cancers en cause

- Cancer gastrique
- Cancer ovarien
- Cancer colorectal
  
- Mésothéliome péritonéal
- Pseudomyxome peritoneal
- Carcinome péritonéal primitif (tumeur embryonnaire)

# Tableau clinique

- distension progressive de l'abdomen liée à la présence d'ascite
- douleurs abdominales diffuses.
- altération de l'état général avec perte de poids et fatigue.
- occlusion, entraînant nausées et vomissements

# Masse abdominale

- Siège ?
- Pariétale ? Intra-abdominale ?
- Mobilité ?
- Consistance ?
- Caractère régulier ?
- Sensible ?
- Signes d'accompagnement (digestifs, urinaires, gynécologiques) ?

# Hypochondre droit

- Hépatomégalie
- Grosse vésicule
  - Hydrocholécyste
  - Cholécystite aiguë (signe de Murphy)
  - Obstacle tumorale en dessous du confluent hépatico-cystique (signe de Courvoisier-Terrier)
- Tumeur rénale
- Tumeur surrénale

# Région épigastrique

- Tumeur gastrique
- Tumeur pancréatique
- (faux) kyste pancréatique
- Hépatomégalie



# Hypochondre gauche

- Splénomégalie
- Tumeur rénale
- Tumeur surrénale

# Fosse iliaque droite

- Cancer du caecum
- Plastron appendiculaire
- Appendicite pseudotumorale
- Maladie de Crohn

# Fosse iliaque gauche

- Sigmoidite diverticulaire, abcès sigmoïdien
- Cancer du colon gauche

# Région périombilicale

- Anévrisme de l'aorte abdominale
- Tumeurs méésentériques : lymphangiome kystique, fibrome, sarcome

# Région hypogastrique

- Fibrome utérin
- Tumeurs ovariennes
- Globe vésical
- Grossesse

# Masses non systématisées

- Carcinomatose péritonéale
- Métastases
- Adénopathies
- Matières fécales

# Masses pariétales

- Lipomes
- Hématomes
- Tumeurs
- Hernies

# Ileus mécanique

## Présentation clinique :

- Douleurs de type colique durant quelques secondes à quelques minutes
- Début progressif en cas d'obstacle mécanique, début brutal en cas d'étranglement
- Vomissements
- Arrêt des matières et des gaz
- État de choc (3e espace)
- Péristaltisme accru

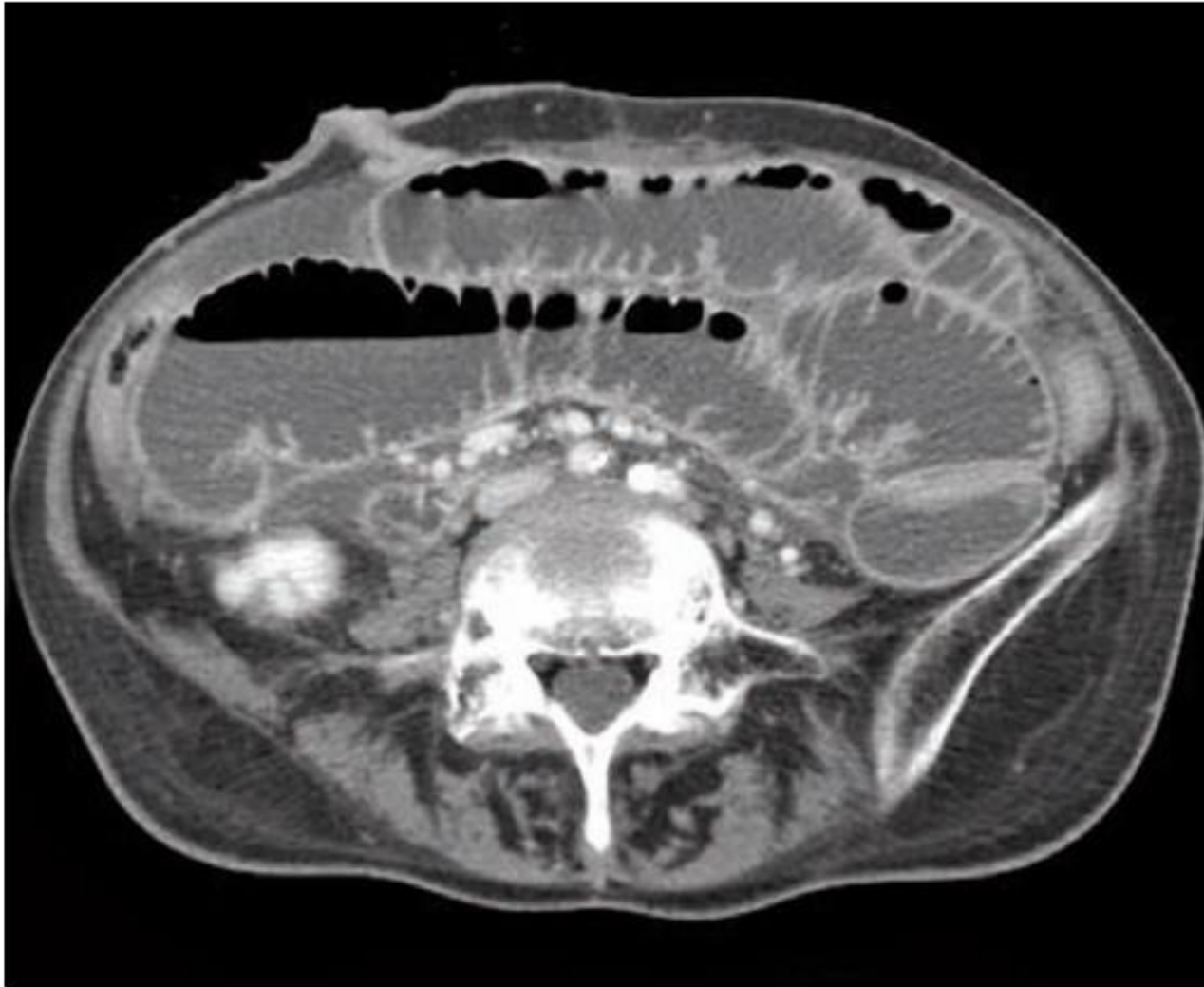

# Principales étiologies à rechercher

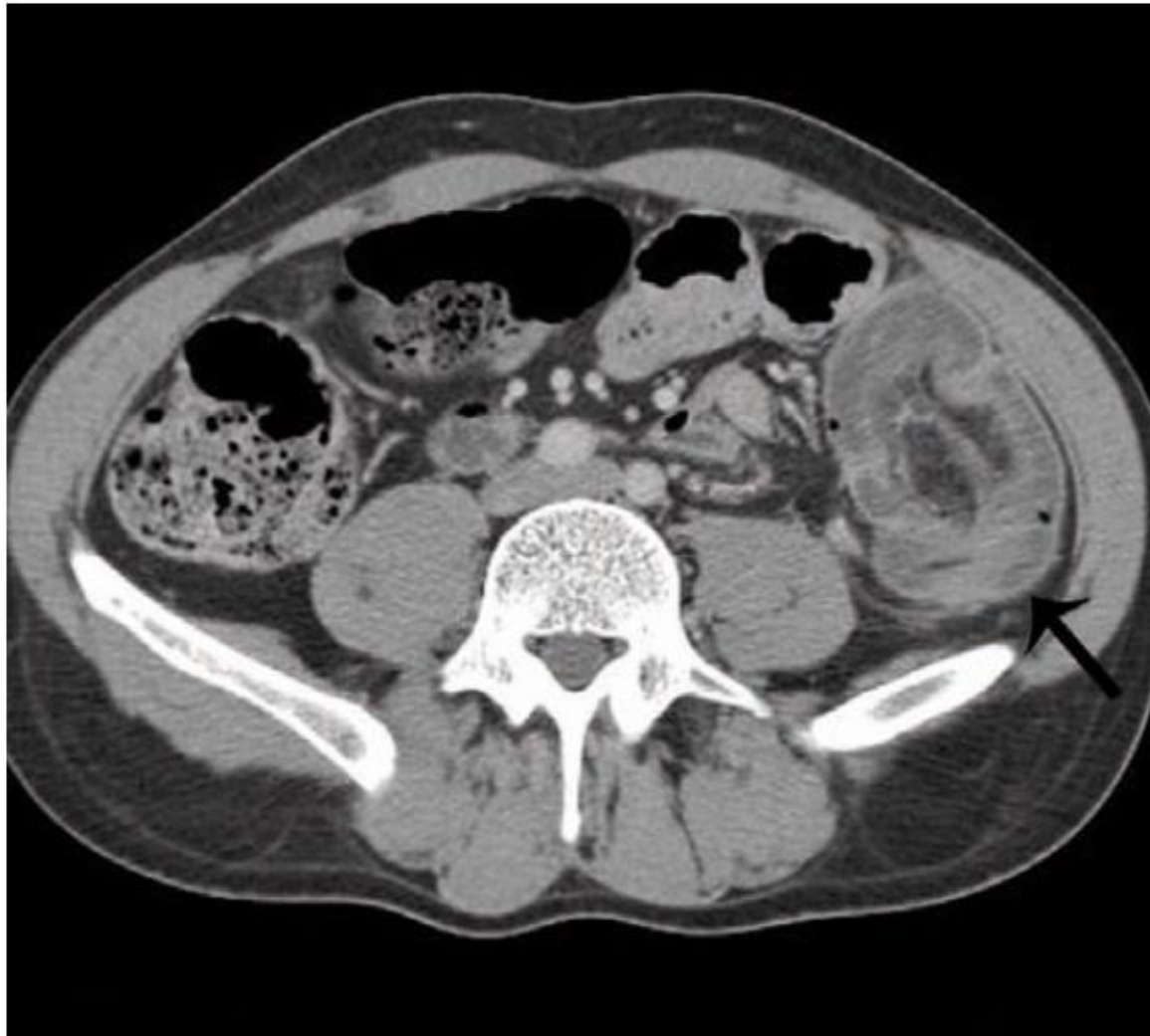- bride postchirurgicale
- tumeur primitive ou métastatique de l'intestin
- hernie étranglée
- carcinomatose péritonéale
- invagination, volvulus
- diverticulite
- iléite radique
- fécalome

*Table 1*  
**Clinical Signs Depending on the Level of  
 Obstruction**

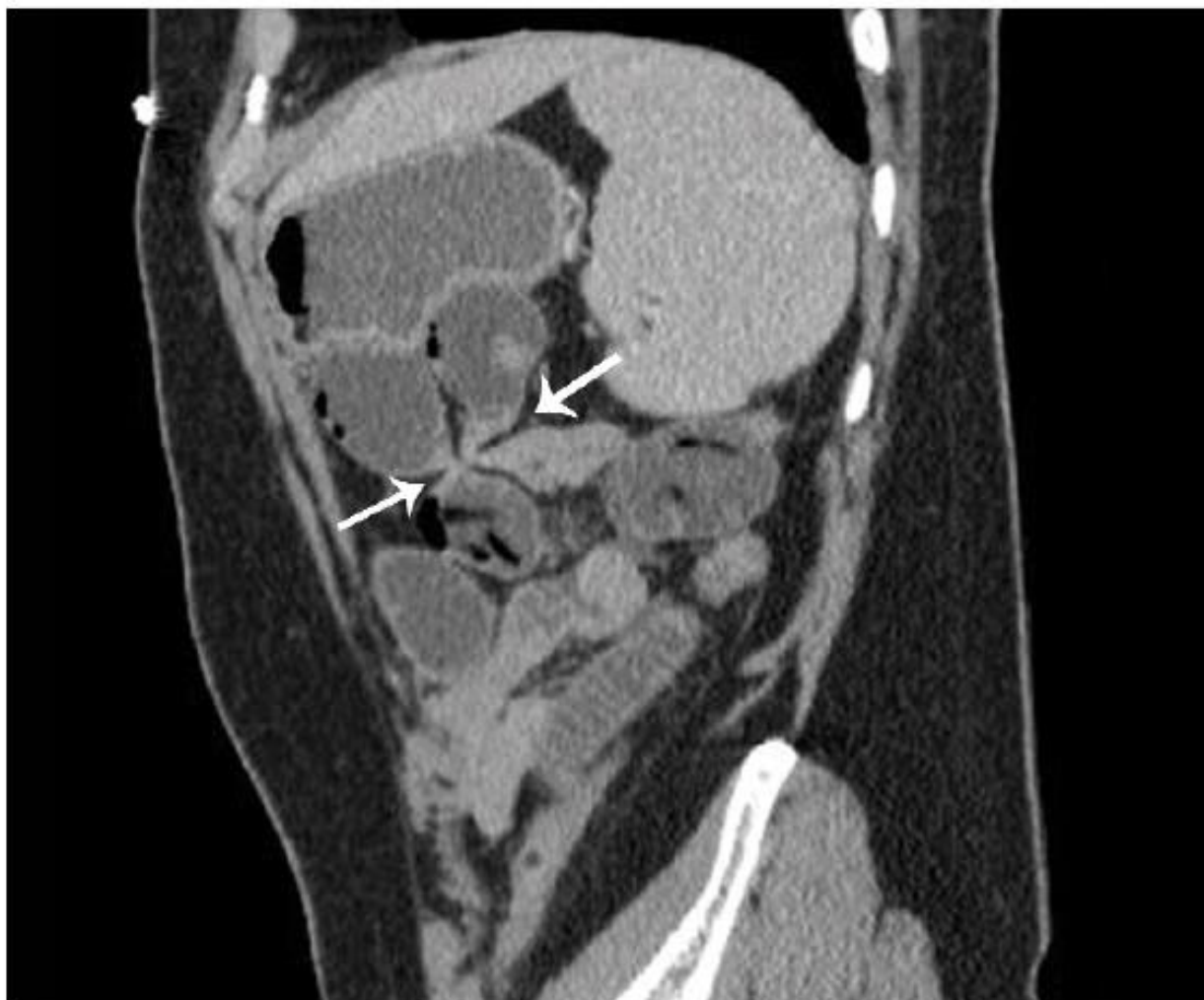Symptoms	Enterol Bowel Obstruction	Colic Bowel Obstruction
Vomiting	Bilious, aqueous Abundant No or not very foul-smelling	Small volume Sometimes absent Foul-smelling, even fecaloid
Pain	Early sign Periumbilical Brief colicky pain	Late sign Localized Colicky pain with sometimes long periods between episodes
Abdominal distension	Sometimes absent	Present
Anorexia	Always	Sometimes absent



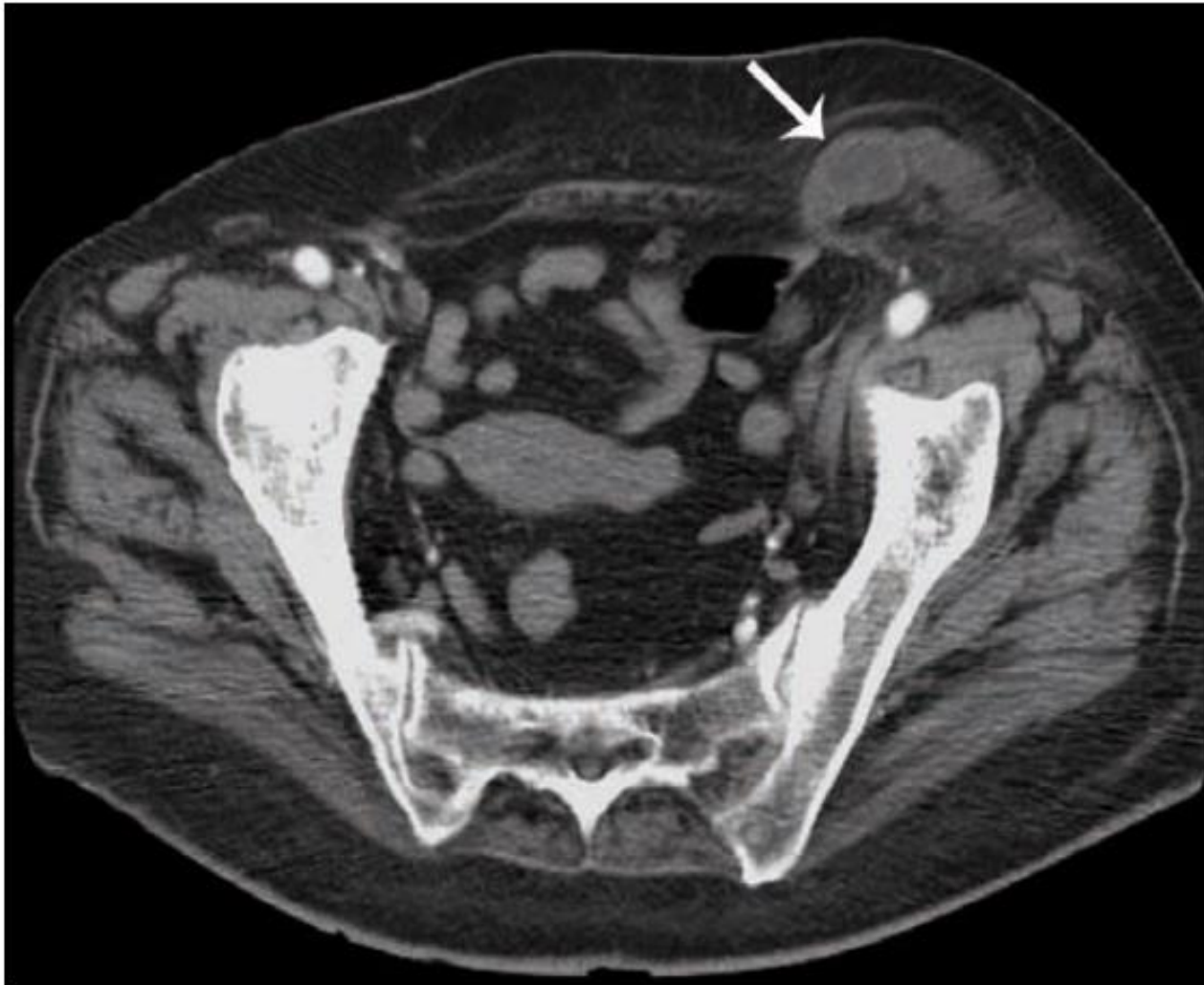**FIGURE 6** Dilatation des anses grêles avec un diamètre transverse supérieur à 30 mm et niveaux hydro-aériens, signant l'occlusion intestinale.



**FIGURE 7** **Invagination intestinale aiguë.** Aspect en cocarde caractéristique du « boudin » d'invagination avec visualisation de la graisse mésentérique incarcérée au sein du boudin.

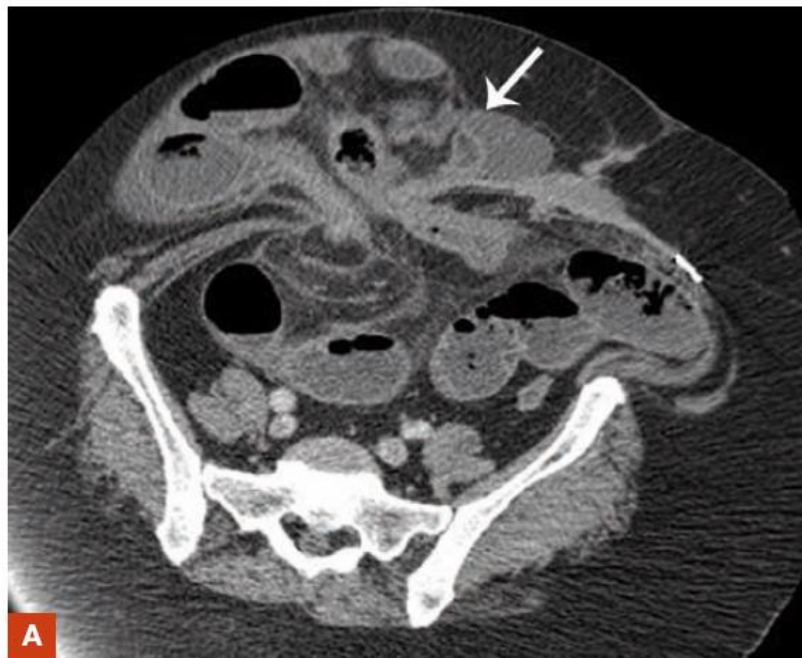

**FIGURE 8 Occlusion sur bride.** Vue sagittale objectivant la transition (flèches) entre les anses intestinales plates et dilatées, en faveur d'une occlusion mécanique sur bride.



**FIGURE 10** **Hernie inguinale gauche étranglée.** Incarcération d'une anse digestive ayant des parois épaissies avec infiltration de graisse en faveur d'une souffrance pariétale (flèche).

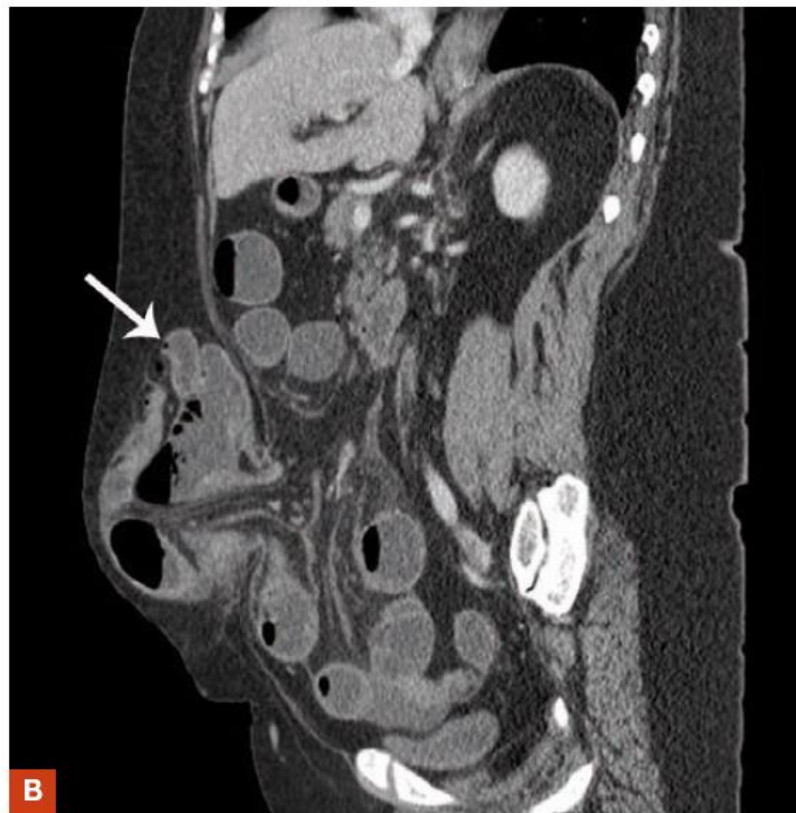



**FIGURE 9 Hernie ombilicale.**

**A)** Volumineuse hernie ombilicale avec incarceration d'anses digestives (flèche) et niveaux hydro-aériens grêles en amont dans la cavité abdominale, signant l'occlusion.

**B)** Reconstruction sagittale objectivant l'importance de la hernie ombilicale.



# Ileus paralytique

## Présentation clinique :

- douleurs persistantes, rarement sous forme de coliques
- abdomen ballonné
- vomissements, arrêt des matières et des gaz
- état de choc
- péristaltisme diminué ou absent



# Principales étiologies à rechercher

- péritonite
- morphiniques
- hypercalcémie
- stade terminal de l'ileus mécanique
- infarctus mésentérique
- hypokaliémie
- chimiothérapie (alcaloïdes de la pervenche : VCR, VBL, VDS, VNR)
- coma diabétique